そのほか、一般的に起こり得る手の障害について

ここまで楽器の弾き過ぎによる手の障害についてご紹介してきましたが、そのほか一般的に起こり得る手の障害には、どのようなものがあるのでしょうか。症状や原因、対策について、きくち整形外科院長を務められ、日本手外科学会認定手外科専門医でもいらっしゃる菊地先生にお話を伺いました。

菊地 淑人

きくち整形外科院長、日本手外科学会認定手外科専門医、医学博士。平成2年、慶應義塾大学医学部卒業。同年、慶應義塾大学整形外科教室入室。平成6年より慶應義塾大学上肢班スタッフとして活動。平成10年、川崎市立川崎病院整形外科医長。平成15年、さいたま市立病院整形外科医長。平成18年10月、調布市深大寺にて「きくち整形外科」を開院し、現在に至る。日本整形外科学会、日本手外科学会、日本肘関節学会、日本運動器科学会ほか所属

著書：図解 手外科専門医が教える 手根管症候群とヘバーデン結節の治し方（辰巳出版・2020/4/23発売）

ヘバーデン結節・ブシャール結節について

ヘバーデン結節は手指の第1関節（DIP関節）に変形や痛みを起こす病気で、変形性関節症の一種です（写真1-1）。ブシャール結節は第2関節（PIP関節）に同様の症状を起こします。

40歳以降の女性に多いと言われていますが、男性にも発生します。基本的には指の使いすぎや加齢に伴う変化とされており、両親や兄弟にも同様の症状を認めるといった家族性があることも多いです。痛みがあって病院を受診されることが多いですが、痛みはないものの変形を訴えて来院されることもあります。ヘバーデン結節は指1本だけ見られることも、親指を含むいくつかの指に発生することもあります。ブシャール結節は中指・薬指によく見られます。

鑑別が必要な病気としては関節リウマチがありますが、リウマチは第2関節（PIP関節）および指根元の関節（MP関節）に症状が起きることが多く、朝のこわばりが30分以上続く、手首などの他の関節にも腫れや痛みが出るなどの症状も合併することもあり、血液検査などで鑑別は可能です。

症状は関節の変形と痛み、動きの制限が主で、変形に気づいたり痛みのために病院を受診されます。初期には変形はないのですが、指の関節に腫れと痛みがあり、将来的にヘバーデン結節に進行していく可能性が高いと診断することもよくあります。

（写真1-1）ヘバーデン結節外見

基本的にはゆっくりと進行することが多く、また一時的に痛みが強くても、徐々に痛みが軽くなって、最終的には変形のみで痛みがなくなることもよく経験します。またヘバーデン結節に伴い、関節の近くに水ぶくれのような出来物（粘液のう腫）ができることもあります。軟骨がすり減る病気のため、レントゲンでは第1関節の隙間が狭くなったり、関節周囲に骨のトゲができて、そこが外見上はコブ（結節）のようになります（写真1-2）。

（写真1-2）ヘバーデン結節・ブシャール結節レントゲン

痛みの強い場合は、局所の安静が第一となりますが、ヘバーデン結節ではよくテーピングを用いて治療を行います（写真1-3）。幅1cm程度の伸縮性のテーピングを第1関節を圧迫しないように軽く3～4重に巻きます。これにより関節は保護され、安定することにより症状が軽減します。また視覚的にもテーピングをすることでその指の使用を控えるという効果も期待されます。また水ぶくれがある場合には切開して中のネバッとした液を出したり、自然に破けないようにテーピングで保護することもあります。

（写真1-3）ヘバーデン結節テーピング状態

お薬としては湿布や塗り薬などの外用薬が基本ですが、あまりに痛みが強いときは痛み止めの内服薬も使用します。また

更年期以降の女性に関しては、サプリメントでエクオールという大豆のイソフラボンの一種が女性ホルモンと同じ様な作用があるため、その内服により手指の痛みや変形の進行が抑えられるという報告があり、最近よく用いられています。

楽器の演奏に関してはどうしても指の使用は避けられないのですが、上記のようにテーピングで対応したり、ピアノなどではタッチを軽くするなどの工夫が必要となります。痛みがどうしても取れない、あるいは変形が強く楽器の演奏が困難というような場合は、関節を手術により固めてしまう（関節固定術）選択もあります。第1関節の動きは失われますが、痛みなく弾くことができるので、ときどき用いられます。

一方、ブシャール結節は、第2関節に変形と痛みを生じる病気です（写真1-4）。ヘバーデン結節同様変形を伴うので、指輪が入らないなどの訴えもあります。第2関節の曲がりが悪くなるため、握り動作がしづらくなり、ヘバーデン結節以上に日常生活や演奏などにも支障をきたすことが多くなります。治療は局所の安静が基本となりますが、テーピングはかえって動きを制限するため指が使いづらくなり、あまり用いられません。動きを獲得するためには、人工関節に入れ替える手術も行われますが、手術のできる施設は限られています。

（写真1-4）第1・第2関節のレントゲン

母指CM関節症について

親指の付け根の関節（CM関節）に変形・痛みが出る病気で、ヘバーデン結節と同じく変形性関節症の一種です（写真2-1、2-2）。進行すると親指の付け根が外側に飛び出したり、親指が内側に入り、広げる動作が難しくなります（写真2-3）。50歳以降の女性に多く発生します。ビンやペットボトルの蓋を開ける動作や物をつまむ動作で痛みが生じます。レントゲンでもCM関節の隙間が狭くなる、外側にずれてくる（亜脱臼）という所見を認めます。

治療は基本的には安静ですが、そのためにサポーターなどを用いて固定を行うと効果的です。装具はCM関節症用の布製の既製品もありますし、柔らかいプラスチックを用いて装具を作成することもあります（写真2-4）。湿布・塗り薬などの外用薬を使用したり、痛みが強いときは、関節に痛み止めの注射を打つこともあります。ヘバーデン結節同様、変形は改善しませんが、痛みは時間と共に取れることもよくあります。変形が進行すると、親指が広がらないため、ピアノではオクターヴ演奏がしづらくなりますので、できるだけ痛みのあるときは変形を進行させないように、固定などでしっかりと安静を指示します。

注射・装具などでの保存療法で改善しない場合は、手術も選択されます。手術は関節を構成する骨を一部削り、靭帯等を用いて安定させる〝関節形成術〟が第一です。仕事で力を使う必要がある方には関節を固める〝関節固定術〟も用いられますが、動きが制限されるため、楽器の演奏をする場合は用いられません。

（写真2-1）CM関節症外見①

（写真2-2）CM関節症外見②

（写真2-3）CM関節症レントゲン

（写真2-4）CM関節症装具

症状別のPOINT

ヘバーデン結節・ブシャール結節

- 楽器の演奏に関してはどうしても指の使用は避けられないため、テーピングで対応したり、ピアノなどではタッチを軽くするなどの工夫が必要
- 痛みがどうしても取れない、変形が強く楽器の演奏が困難というような場合は、関節を手術により固めてしまう（関節固定術）選択肢も考えられる。第1関節の動きは失われるが、痛みなく弾くことができるため、ときどき用いられます。指の変形・痛みに気がついた場合は、早めに整形外科、特に“手外科専門医”の受診を検討しましょう。

母指CM関節症

- 治療は基本的には安静にし、サポーターなどを用いて固定を行うと効果的
- 湿布・塗り薬などの外用薬を使用したり、痛みが強いときは、関節に痛み止めの注射を打つことも。ヘバーデン結節同様、変形は改善しませんが、痛みは時間と共に取れることもよくあります。
- 変形が進行すると親指が広がらないため、ピアノ演奏する際は、オクターヴ演奏がしづらくなります。できるだけ痛みのある時は変形を進行させないよう、しっかりと固定し安静にする。

手根管症候群について

手指の腹側（主として、親指、人差し指、中指、薬指の内側）にシビレを生じる病気です（図1-1）。症状が強い場合は、夜中や明け方にシビレが強くなり、痛みで目が覚めてしまうのが特徴です。痛みが出た場合、手を振ることで症状は一時的には改善されます。

原因としては手首の根元にある手根管というトンネルの中を通っている神経（正中神経）が、圧迫されて起きます。夜の痛みは寝ているときに手首が曲がっていることで、神経の血流が悪くなり、そのために痛みが出ます。手首の根元を叩くと指先にシビレが響く〝ティネル様兆候〟や、手首を下向きにしてしばらくすると指先のシビレが強くなる〝手関節屈曲テスト〟などが診断に有用です（図1-2）。

進行すると親指の付け根の筋肉がやせてきて、つまみ動作（字を書く、箸を持つなど）が不自由になることもあります（図1-1）。手のシビレというと脳や頸椎の病気を心配されて来院される方もいますが、シビレの部位と上記の診察法で診断は比較的容易です。診断の補助として手首の所で電気刺激を加えて、親指の動きを誘発する神経伝導検査が有効です。手を良く使う方に好発しますが、女性に多い病気です。特に、出産後や更年期の女性では手のむくみが生じることが多く、手根管症候群が発症しやすくなります。

（図1-1）手根管症候群　手のシビレのエリア、母指球筋萎縮の絵
提供：日本手外科学会

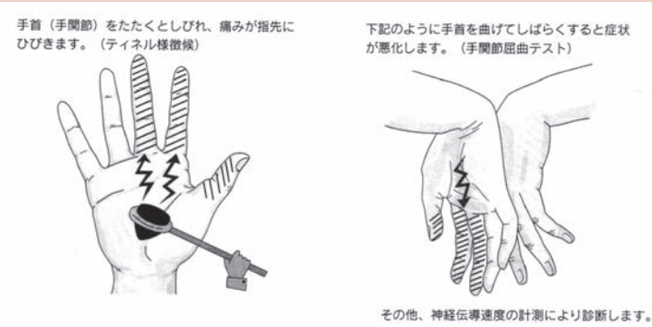

（図1-2）診断法、ティネル様兆候、手関節屈曲テスト
提供：日本手外科学会

治療としてはビタミン剤や血流を良くする薬の内服を行います。持続的に手を曲げた位置で保持しない、朝のこわばりがある場合は手を挙げてグーパーを行うなどのむくみを改善させる運動指導も行います。夜中の痛みがある場合は、手首を真っ直ぐな位置に保つために夜のみ手首を固定させる装具を用いることで改善が期待されます。

シビレが強く、痛みが生じている場合は、手根管での神経ブロックを行います。

保存的治療で改善しない場合は、手術が必要です。特に親指の根元の筋肉がやせている場合は進行例であり、自然に回復することは期待出来ないため手術を強く勧めます。手術は神経の通り道を広げる手術となります。内視鏡を用いて小さな傷で行うことも可能です。痛みは比較的早期に取れますが、シビレについては神経の圧迫されていた期間により回復には時間がかかることもあります。親指の動きが悪い場合でも、比較的早期であれば、筋肉の回復は期待できますが、長時間たっていると回復しないため、同時に親指の動きをよくする手術を追加することもあります。手術の成績は比較的良好ですので、手術のタイミングを適切に判断することが必要です。できるだけ親指の筋肉がやせる前に治療することが肝要です。

最後に。楽器演奏する方の手の痛みとしては使い過ぎによる〝腱鞘炎〟などが頻度としては多いと思います。ヘバーデン結節や母指CM関節症は楽器演奏というよりは、年齢や日常生活動作で起こることが多い病気です。変形が起きると、演奏で使うことにより症状が発生・悪化することがあります。手のシビレや指の変形・痛みに気がついた場合は、早めに整形外科、特に〝手外科専門医〟の受診をお勧めします。

症状別のPOINT

手根管症候群

- 治療としてはビタミン剤や血流を良くする薬の内服を行う。
- 持続的に手を曲げた位置で保持しない、朝のこわばりがある場合は手を挙げてグーパーを行うなどのむくみを改善させる運動指導も。
- 夜中の痛みがある場合は、手首を真っ直ぐな位置に保つために夜のみ手首を固定させる装具を用いることで改善が期待されます。
- シビレが強く、痛みが生じている場合は、手根管での神経ブロックを行う。
- 保存的治療で改善しない場合は、手術のタイミングを適切に判断することが必要です。できるだけ親指の筋肉がやせる前に治療することが肝要なため、手のシビレや痛みに気がついた場合は、早めに整形外科、特に“手外科専門医”の受診をお勧めします。